



W.L. Willemsen
W.J. van der Meer

Reparatie en revisie 4

Gebarsten gebitselement: diagnostiek en behandeling

Samenvatting

Trefwoorden:

- Endodontologie
- Kroonfractuur
- Wortelfractuur

In de klinische kroon en de wortel van een gebitselement kunnen, onder meer tengevolge van traumata, barsten voorkomen. Afhankelijk van de plaats en het verloop van deze barst, is het zaak om een therapie uit te voeren die gericht is op het behoud van de vitaliteit van de pulpa, ofwel op de instandhouding van de integriteit van het gebitselement. Bij dit laatste kan tevens behoud van de vitaliteit van de pulpa van belang zijn. De diagnostiek en daaraan gekoppelde behandeling van deze barsten worden besproken.

Uit de Vakgroep Cariologie en Endodontologie van het Universitair Medisch Centrum Sint Radboud in Nijmegen.

WILLEMSSEN WL, MEER WJ VAN DER. Reparatie en revisie 4. Gebarsten gebitselement: diagnostiek en behandeling. Ned Tijdschr Tandheelkd 2001; 108: 170-172.

Datum van acceptatie:
16 maart 2001.

Adres:
Dr. W.L. Willemsen
UMC St. Radboud
Postbus 9101
6500 HB Nijmegen

Inleiding

Dentoalveolaire traumata kunnen beschadigingen van de harde tandweefsels veroorzaken. Scheuren of barsten in het glazuur en/of dentine kunnen het gevolg zijn. De locatie en de uitgebreidheid van deze barsten bepalen of het voldoende is om het element onder controle te houden, of dat een behandeling moet worden uitgevoerd. In het kader van de serie 'Reparatie en revisie' behandelt dit artikel de diagnostiek van barsten in een gebitselement en de behandelingen die daarbij noodzakelijk zijn. De onderverdeling die hierbij wordt aangehouden is die naar de locatie van de barst, namelijk ofwel in de klinische kroon van het betreffende gebitselement ofwel in de wortel.

Barst in de klinische kroon

Glazuurfractie

De eenvoudigste vorm van een barst is die van alleen het glazuur: glazuurfractie. Er is hierbij sprake van een barst zonder dat dit resulteert in weefselverlies (Andreasen en Andreasen, 1994). Met doervallend licht zijn deze barsten bij intraoraal onderzoek goed zichtbaar te maken. Bij een gezonde pulpa zal de patiënt geen hinder van deze barstjes ondervinden. Het gebitselement zal als gebruikelijk te doen, worden vervolgd, maar specifieke therapie is niet nodig (Donly, 2000).

Cracked tooth

Een andere mogelijkheid is dat de barst, nog steeds zonder weefselverlies, zich niet alleen bevindt in het glazuur, maar is uitgebreid tot in het dentine. In de Engelstalige literatuur wordt gesproken van een zogenaamde 'cracked tooth' (Goose, 1981). Er kan sprake zijn van een horizontaal verlopende barst die de betreffende knobels ondermijnt, of van een barst die verticaal verloopt en het gebitselement 'spleijt'. Door de uitbreiding van de barst tot in het dentine zullen dentinetubuli worden

blootgelegd. Dit resulteert in pulpa-irritatie en daarmee pijnklachten. Deze pijnklachten kunnen voor de patiënt in hevigheid toenemen wanneer de barst belast wordt bij kauwen. De voor een cracked tooth kenmerkende pijnklacht is koudegevoeligheid in combinatie met bijt pijnlijkheid. Opvallend is dat deze bijt pijnlijkheid niet optreedt bij belasting van het gebitselement maar juist bij het opheffen van de belasting: 'ontlastingspijn' (Geurtsen *et al*, 1985). Dit is ook bij uitstek de test die gebruikt kan worden om een cracked tooth te diagnosticeren. Per knobel wordt de patiënt gevraagd dicht te bijten in een bijthoutje of een speciaal daartoe ontwikkeld plastic instrument (Tooth slooth®). Bij het plotseling openen van de mond zal de patiënt een scherpe ontlastingspijn ervaren als de gefractureerde knobel was belast. Therapie bestaat vervolgens uit het verwijderen van de restauratie, waarna via de preparatie de barst opgespoord kan worden. Hiertoe kan gebruikgemaakt worden van een aantal hulpmiddelen, als de barst niet onmiddellijk zichtbaar is (Cohen, 1998):

- Het droogblazen van de preparatie zal bij een horizontaal verlopende barst het deel van het gebitselement dat zich coronaal van de barst bevindt, laten uitdrogen.
- Het kleuren van de preparatie met plaquekleurstof kan na wegsprayen van deze kleurstof een haarscherpe lijn achterlaten: kleurstof die in de barst is gedrongen.
- Het gebruik van doervallend licht: een scherpe, puntvormige lichtbron geplaatst tegen het buccale of linguale vlak zal het gebitselement doorlichten tot aan de barst. Er ontstaat aldus een plotselinge overgang van een verlicht naar een niet-verlicht deel van het gebitselement.

Afhankelijk van het verloop van de barst kan voor het type restauratie gekozen worden. Vaak zal bij een horizontaal verlopende barst de betreffende knobel in het restauratiemateriaal worden aangevuld, en zal bij een verticaal verlopende barst gekozen worden voor een adhesieve verbinding of een omvatting van het gebitselement om het bijeen te houden (Schwartz en Cohen, 1992).

Kroonfractuur

Bij een kroonfractuur is er sprake van een barst in glazuur en dentine met weefselverlies. Hierbij kan de pulpa visueel blootgelegd zijn (gecompliceerde kroonfractuur) of kan de barst door het dentine verlopen zonder dat hierbij de pulpa zichtbaar is (ongecompliceerde kroonfractuur) (Andreasen en Andreasen, 1994). In beide situaties bestaat er gevaar op bacteriële infectie van de pulpa: bij de gecompliceerde kroonfractuur rechtstreeks en bij de ongecompliceerde kroonfractuur door bevolking van de openliggende dentinetubuli. Wat dit laatste betreft geldt voor niet-carieus dentine dat, naarmate de afstand tot de pulpa kleiner wordt, de permeabiliteit van dit dentine toeneemt; dit vanwege het toenemen per oppervlakte-eenheid van het aantal dentinetubuli en de doorsnede daarvan (Pashley *et al*, 1991). In afbeelding 1 wordt dit fenomeen schematisch weergegeven. Het is dan ook zaak om, ongeacht de aard van kroonfractuur, zo snel mogelijk het dentine te bedekken teneinde de mogelijkheid van deze infectie tegen te gaan. Derhalve zal er sprake moeten zijn van een degelijke en bacteriedichte afsluiting (Cox en Suzuki, 1994). Hierbij valt te denken aan een adhesieve bedekking van het dentineoppervlak. Daar waar het gefractureerde deel van de klinische kroon nog beschikbaar is, kan dit met adhesieve technieken worden teruggeplaatst. Aan deze techniek kan de voorkeur worden gegeven boven een gehele composietrestauratie, omdat in korte tijd een duurzaam en esthetisch fraai eindresultaat kan worden bereikt met een goede herstelmogelijkheid voor de pulpa (Andreasen *et al*, 1993; Andreasen *et al*, 1995; Diangelis *et al*, 1992; Robertson *et al*, 1998). Als dit fragment niet meer aanwezig is, of niet meer voldoende compleet is, kan het dentineoppervlak bedekt worden met een opbouw van composiet. Mocht het zo zijn dat, om reden van tijdsgebrek, deze behandeling niet volledig uitgevoerd kan worden, lijkt het niet gewenst om een toevlucht te zoeken in een sneller aan te brengen maar minder bacterie-dicht materiaal. Veeleer is het zaak om het dentineoppervlak te bedekken met een laag adhesief bevestigde composiet, om de daadwerkelijke hoekopbouw en afwerking daarvan uit te stellen tot een later tijdstip.

Barst in de wortel

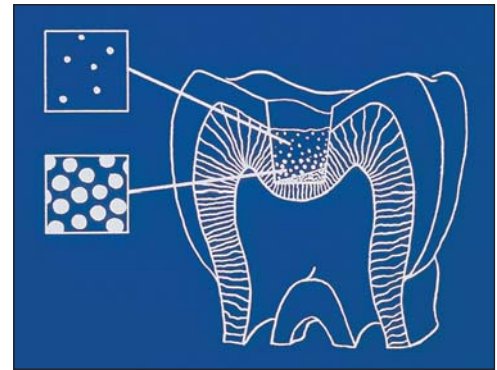
Verticale wortelfractuur

Een verticaal verlopende barst in de wortel van een gebitselement toont zich door een plotselinge, scherp begrensde sondeerdiepte (Cohen, 1998). Afhankelijk van de uitgebreidheid van deze barst kan deze sondeerdiepte aan de twee tegenoverliggende zijden van de wortel voorkomen. Verder is opvallend dat meerdere fistels aanwezig kunnen zijn; deze kunnen zich zowel buccaal als linguaal bevinden. De röntgenfoto van de betreffende wortel kenmerkt zich door een halovormige zwarting die over de wortel lijkt te liggen. Bij onduidelijkheden in de diagnostiek van een verticale wortel-

fractuur kan een diagnostische flap opheldering verschaffen. Na afschuiven van een 'full-thickness' flap zal veelal de barst in de wortel rechtstreeks zichtbaar zijn. Soms is het nodig om door middel van kleuring de zichtbaarheid te vergroten: het wrijven van een kleine hoeveelheid bloed over het worteloppervlak om dit vervolgens weg te zuigen, zal een haarscherpe rode lijn achterlaten ter plaatse van de barst. En ook bij een verticale wortelfractuur kan het gebruik van doorvallend licht de fractuur aantonen: het licht zal ter plaatse van de fractuur worden tegengehouden, met als gevolg een scherpe schaduw in de wortel (Cohen, 1998). Het belang van adequate diagnostiek in het geval van een verticale wortelfractuur is groot: de therapie bestaat namelijk uit verwijdering van de betreffende wortel. Daar waar klinische en röntgenologische diagnostiek niet eenduidig is, moet dan ook geadviseerd worden om door middel van direct zicht de diagnostiek compleet te maken.

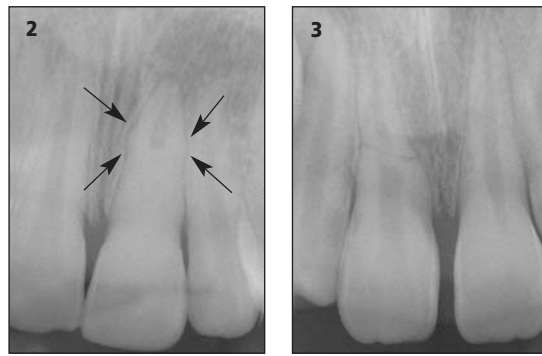
Horizontale wortelfractuur

Als er sprake is van een horizontaal verlopende barst in de wortel, is de uitgangspositie voor behoud in beginsel gunstiger. Bij een horizontale breuk ter plaatse van de sulcus, of juist apicaal daarvan, is genezing van de breuk zelf onwaarschijnlijk, maar valt het gebitselement in restauratieve zin vaak wel te behouden (Andreasen en Andreasen, 1994). Behandeling zal dan bestaan uit het verwijderen van het coronale breukdeel en, afhankelijk van de omgevingsfactoren, orthodontische extrusie of kroonverlenging met behulp van parodontale chirurgie van het worteldeel, waarna een restauratieve voorziening mogelijk is. Als de horizontale wortelfractuur zich op een meer apicaalwaarts gelegen niveau bevindt, is er kans op daadwerkelijke genezing van de gebroken wortel, mits in zowel het coronale als het apicale breukdeel een gezonde vitale pulpa aanwezig is (Zachrisson en Jacobsen, 1975). In tegenstelling tot hetgeen vaak wordt gepraktiseerd, houdt dit in dat niet op voorhand een wortelkanaalbehandeling wordt gestart in het coronale breukdeel. Verder houdt het in dat het coronale deel tegen infectie met bacteriën beschermd moet worden, dus dat eventuele blootliggende dentineoppervlakken afgedekt moeten worden als bij een kroonfractuur. Teneinde genezing door middel van callusvorming tussen beide breukdelen daadwerkelijk mogelijk te maken, dienen deze delen goed geapproximeerd te worden om vervolgens gedurende langere tijd absoluut onbeweeglijk ten opzichte van elkaar te worden gespalkt. De tijd die hiervoor wordt aangehouden is ten minste drie maanden (Camp, 2000). Het spalken gebeurt door het gefractureerde



Afb. 1. Schematische weergave van de toename in dentinedoorgankelijkheid richting pulpa: per oppervlakte-eenheid meer en wijdere dentinetubuli.

Afb. 2. Röntgenfoto van gebitselement 21 na genezen horizontale wortelfractuur. De pulpaholte van het coronale breukdeel is geoblite-reerd; callusvorming (pijlen) is zichtbaar ter plaatse van de voormalige wortelbreuk.



Afb. 3. Röntgenfoto van gebitselement 11 na genezen horizontale wortelfractuur met interpositie van parodontaal ligament.

gebitselement met de buurelementen te verbinden door middel van approximaal aangebracht composiet, dat weer wordt ondersteund door een composietbrug op het buccale of palatinale vlak (Willemsen, 1995). Röntgenologische controles geven een beeld van de mate van callusvorming. Callusvorming gaat vaak samen met een oblitererende pulpaholte van het coronale breukdeel. De röntgenfoto van afbeelding 2 toont een dergelijk beeld. Verder geven de röntgenologische controles informatie over de conditie van de pulpa in beide breukdelen. In het apicale deel zal de pulpa veelal vitaal blijven, maar in het coronale deel kan deze in de loop der tijd alsnog geïnfecteerd raken en afsterven, zich uitend in de vorming van een radiolucentie ter plaatse van de breukspleet (Andreasen en Andreasen, 1994). Uiteraard zal dan alsnog een wortelkanaalbehandeling in dit deel gestart moeten worden; de spalk kan na deze behandeling verwijderd worden, aangezien aangroei van beide delen niet meer verwacht kan worden.

Wordt pas na verloop van tijd een wortelfractuur ontdekt, dan is er vaak sprake van een vitaal gebleven pulpa in het coronale breukdeel, zonder dat er aangroei van beide breukdelen heeft plaatsgevonden. Het röntgenbeeld toont dan twee boven elkaar liggende, soms iets ten opzichte van elkaar verschoven, breukdelen. De scherpe kanten van de breukvlakken zijn afgerond en het parodontium volgt beide breukdelen gelijkmatig. De röntgenfoto van afbeelding 3 laat een voorbeeld zien van deze situatie. Er is nu geen reden tot behandeling van deze breuk: genezing is opgetreden, doch niet als één gebitselement. Overigens kan eenzelfde genezing worden waargenomen na endodontische behandeling van een avitaal geworden coronaal breukdeel.

Conclusie

Op diverse niveaus kunnen in gebitselementen barsten voorkomen. Het is van belang deze te diagnosticeren, aangezien de aard van de barst de noodzakelijke therapie bepaalt. Daar waar sprake is van blootliggend dentine, zoals bij een cracked tooth of een kroonfractuur, is de therapie gericht op het zo snel mogelijk bacteriedicht bedekken van het dentine. Is er sprake van een wortelfractuur, dan is de therapie gericht op genezing van de fractuur. Uitzonderingen hierop zijn de fractuur in nabijheid van de sulcus en de verticale wortelfractuur.

Literatuur

- ANDREASEN JO, ANDREASEN FM. Textbook and color atlas of traumatic injuries to the teeth. Kopenhagen: Munksgaard, 1994.
- ANDREASEN FM, NOREN JG, ANDREASEN JO, ENGELHARDTSEN S, LINDH-STROMBERG U. Long-term survival of fragment bonding in the treatment of fractured crowns: a multi-center clinical study. Quintessence Int 1995; 26: 669-681.
- ANDREASEN FM, STEINHARDT U, BILLE M, MUNKSGAARD EC. Bonding of enamel-dentin crown fragments after crown fracture. An experimental study using bonding agents. Endod Dent Traumatol 1993; 9: 111-114.
- CAMP JH. Management of sports-related root fractures. Dent Clin North Am 2000; 44: 95-109.
- COHEN S. Diagnostic procedures. In: Cohen S, Burns RC. Pathways of the pulp. St. Louis: Mosby, 1998.
- COX CF, SUZUKI S. Re-evaluating pulp protection: calcium hydroxide liners vs. cohesive hybridization. J Am Dent Assoc 1994; 125: 823-831.
- DIANGELIS AJ, JUNGBLUTH M. Reattaching fractured tooth segments: an esthetic alternative. J Am Dent Assoc 1992; 123: 58-63.
- DONLY KJ. Management of sports-related crown fractures. Dent Clin North Am 2000; 44: 85-94.
- GEURTSSEN W, EHRMANN EH, HEIDEMANN D. Diagnose und Therapie der Kroneninfraction. Dtsch Zahnarzt Z 1985; 40: 395-398.
- GOOSE DH. Cracked tooth syndrome. Br Dent J 1981; 150: 224-225.
- PASHLEY EL, TALMAN R, HORNER JA, PASHLEY DH. Permeability of normal versus carious dentin. Endod Dent Traumatol 1991; 7: 207-211.
- ROBERTSON A, ANDREASEN FM, BERGENHOLTZ G, ANDREASEN JO, MUNKSGAARD EC. Pulp reactions to restoration of experimentally induced crown fractures. J Dent 1998; 26: 409-416.
- SCHWARZ S, COHEN S. The difficult differential diagnosis. Dent Clin North Am 1992; 36: 279-286.
- WILLEMSSEN WL. Wortelfracturen; behandelingsprotocol. Uitgave Nederlandse Vereniging voor kindertandheelkunde, 1995.
- ZACHRISSON BK, JACOBSEN I. Long-term prognosis of 66 permanent anterior teeth with root fractures. Scand J Dent Res 1975; 83: 345-354.

Summary

Key words:

- Endodontology
- Crown fracture
- Root fracture

Repair and revision 4. Cracked tooth and crown fractures: diagnostics and treatment

Trauma to the teeth can result in the formation of cracks in the crown or root of the tooth. The location and the extent of these cracks determine the proper treatment choice. This treatment is oriented towards saving pulp vitality and/or tooth integrity. In this paper the diagnosis of these cracks is described as well as the desired treatment. These are discussed relative to the location of the cracks, namely in the clinical crown of the tooth, resulting in enamel infraction, cracked tooth and crown fractures, and in the root of the tooth, resulting in a vertical or horizontal root fracture.