



Het vullen van het wortelkanaalstelsel

P.R. Wesselink

Voor het vullen van het wortelkanaalstelsel bestaan er vele materialen en methoden. In dit artikel worden een aantal van de meest bekende technieken en materialen besproken, voornamelijk met het oogmerk een overzicht te verschaffen en verder enig inzicht te geven in de voor- en nadelen van de verschillende soorten wortelkanaalvullingen. Aan de orde komen cementen op basis van zinkoxyde-eugenol, op basis van kunststoffen, die hechten aan dentine - zoals de composietachtige materialen - en die waaraan medicamenten zijn toegevoegd. Bij de vultechnieken komen de stiftcementtechnieken zoals de 'single cone' en laterale compactie aan bod, en verder warme guttaperchatechnieken zoals laterale, verticale en thermomechanische compactie, injectietechnieken en draagstiften omkleed met guttapercha.

WESSELINK PR. Het vullen van het wortelkanaalstelsel. Ned Tijdschr Tandheelkd 2005; 112: 471-477.

Inleiding

De wond die na verwijdering van het pulpaweefsel achterblijft en die vervolgens door middel van de instrumentatie en irrigatie is schoongemaakt en gedesinfecteerd, wordt niet met epitheel afgedekt en staat dus bloot aan de gevaren van (her)infectie. Om nu te voorkomen dat micro-organismen of schadelijke stoffen van buitenaf in de pulpaholte komen, wordt deze aan de coronale zijde afgesloten. Om de weg naar de periapex voor eventueel achtergebleven micro-organismen te blokkeren en te voorkomen dat apicaal weefselvocht in het wortelkanaal komt en als voeding voor achtergebleven bacteriën kan dienen, wordt een apicale afsluiting aangebracht. Om verder te verhinderen dat eventueel achtergebleven micro-organismen van binnenuit het wortelkanaalstelsel herinfecteren, wordt de pulpaholte geheel gevuld waardoor tevens de dentinetubuli en de accessorische wortelkanalen worden geblokkeerd (afb. 1).

Goed vullen is een betrekkelijk lastige en tijdrovende bezigheid, zodat het niet verwonderlijk is dat er hiervoor diverse technieken met bijpassende materialen zijn ontwikkeld. Er is onvoldoende onderzoek gedaan om uit te maken welke techniek en welk materiaal het meest geschikt is voor het beoogde doel, namelijk een biocompatibele, hermetisch afsluitende vulling reikend tot aan het apicale uiteinde van de wortelkanaalpreparatie. In dit artikel worden een aantal van de meest bekende technieken en materialen besproken, voornamelijk met het oogmerk een overzicht te verschaffen, en verder enig inzicht te geven in de voor- en nadelen van de verschillende soorten wortelkanaalvullingen.

Wortelkanaalvulmaterialen

De materialen voor het vullen van het wortelkanaal kunnen worden onderscheiden in materialen die op het moment van het aanbrengen zo plastisch zijn dat zij aan de wand kunnen worden geadapteerd ongeacht

de vorm van het wortelkanaal, en materialen die minder of niet plastisch zijn en die daarom moeten worden gebruikt in combinatie met een plastisch wortelkanaalvulmateriaal om de overschietende ruimte op te vullen. De niet of weinig plastische materialen zijn voorhanden in de vorm van stiften. Hun nut ontlenen zij aan: 1. het doorpersen van vulmateriaal in de periapex is met een stift beter te voorkomen, 2. de stift fungeert als vaste kern, waarmee de verhardingskrimp van een plastisch wortelkanaalvulmateriaal voor een deel wordt opgevangen.

Guttapercha neemt een tussenpositie in omdat het kan worden gebruikt als (semi)vaste stift, maar ook als plastisch materiaal na verweking door verwarming of oplossing in een organisch oplosmiddel, zoals chloroform of eucalyptol.

Metalen stift

Van de metalen stiften voor het vullen van het wortelkanaal is de zilverstift het meest gebruikt. Stiften van zilver zijn buigzaam en niet veerkrachtig zodat zij zich gemakkelijk aanpassen aan het verloop van het wortelkanaal. De nadelen, zoals de vereiste ruimmethode en de standaardpreparatie en het feit dat de discrepantie tussen het wortelkanaal en de stift meestal groot is, waardoor veel wortelkanaalcement nodig is en de kans op microlekkage toeneemt, waren zo groot dat de zilverstift de laatste jaren steeds meer in onbruik is geraakt. Niettemin werden met zilverstiften klinisch resultaten bereikt die niet onderdoen voor die van andere vulmaterialen (Thoden van Velzen *et al*, 1995).

Soms wordt de stift van een stiftopbouw als wortelkanaalvulling gebruikt. Klinisch leidt dit vaak tot mislukking doordat periapicaal een ontsteking ontstaat of niet geneest. Vermoed wordt dat de krachten die op de stiftopbouw inwerken, zo groot zijn dat snel microlekkage optreedt tussen de stift en de wortelkanaalwand. Een wortelkanaalvulling van ten minste 4 mm lengte, apicaal van de stift, wordt daarom noodzakelijk geacht (Thoden van Velzen *et al*, 1995).

Samenvatting

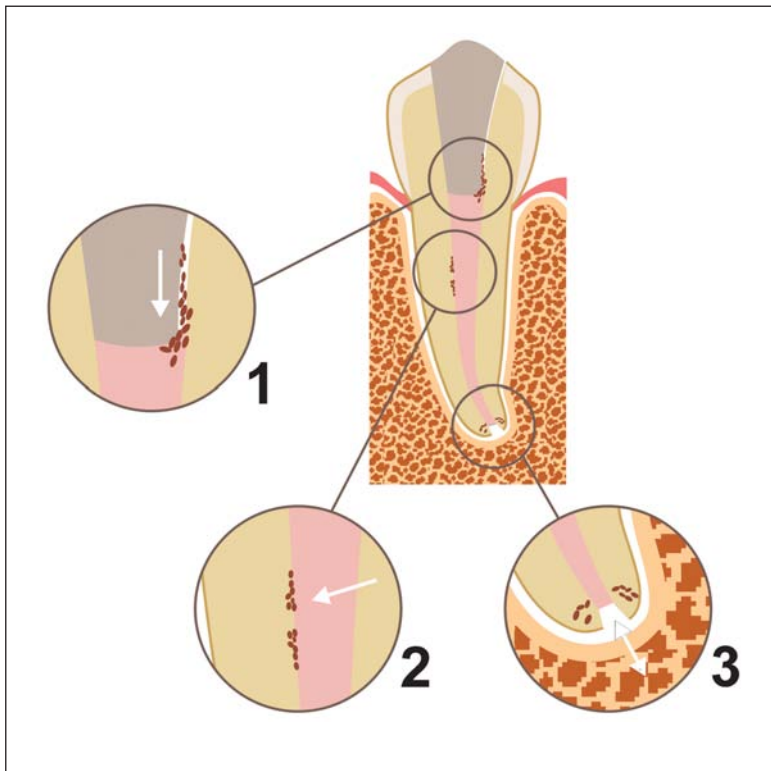
Trefwoorden:

- Endodontologie
- Wortelkanaalvulling

Uit de afdeling Cariologie Endodontologie Pedodontologie van het Academisch Centrum Tandheelkunde Amsterdam (ACTA)

Datum van acceptatie: 31 oktober 2005

Adres: Prof. dr. P.R. Wesselink ACTA Louwesweg 1 1066 EA Amsterdam p.wesselink@acta.nl



Afb. 1. De functie van de kanaalvulling is: 1. het voorkomen van reinfectie; 2. overlevende bacteriën afsluiten van de omgeving; en 3. de influx van apicaal weefselvocht en het vrijkomen van bacteriën en hun producten te verhinderen.

Guttapercha

Guttapercha is meestal gemaakt van een synthetische rubberachtige stof. Guttaperchastiften bestaan uit guttapercha (19-22%) en zinkoxyde (59-75%) met toevoegingen voor, onder andere, kleur en röntgenopaciteit. Hoewel guttapercha met zinkoxyde al meer dan een eeuw als wortelkanaalvulmateriaal wordt gebruikt, is het nog steeds het meest frequent aanbevolen materiaal. De biocompatibiliteit is goed, hoewel enige cytotoxiciteit is gemeld en de vervormbaarheid is een groot voordeel. In een waterige vloeistof lost het niet op en het is licht antibacterieel door het bijgemengde zinkoxyde (Thoden van Velzen *et al*, 1995). Guttapercha is door organische oplosmiddelen en door warmte plastisch te maken en kan zonodig gemakkelijk uit het wortelkanaal worden verwijderd (Thoden van Velzen *et al*, 1995). Guttaperchastiften adapteren onvoldoende aan de kanaalwand, waardoor zij altijd in combinatie met een cement moeten worden gebruikt. De dunne guttaperchastiften zijn soms moeilijk in een smal en gekromd wortelkanaal op de juiste lengte in te brengen. Vanwege deze laatste moeilijkheid wordt nog steeds gezocht naar een techniek die guttapercha op een eenvoudige, snelle en doeltreffende manier in het wortelkanaal brengt. De toepassing van guttapercha op een draagstift (Thermafil, Soft Core) voorziet daar enigszins in.

Er zijn diverse vultechnieken ontwikkeld die gebruikmaken van guttapercha of guttaperchastiften, onder andere de single-conetechniek, de stiftsectietechniek, de laterale compactietechniek en verder de diverse warme-guttaperchatechnieken, zoals de verticale com-

pactie, de thermische compactie, de guttapercha-injectietechnieken en het systeem waarbij guttapercha op een draagstift wordt aangebracht.

Wortelkanaalcementen en -pasta's

Wortelkanaalcementen worden toegepast in combinatie met een stift; wortelkanaalpasta's zijn bedoeld als solitair vulmateriaal. Diverse pasta's worden echter ook gebruikt als wortelkanaalcement. Meestal is de afsluiting beter, óók bij een pasta, bij gebruik in combinatie met een guttaperchastift. In het algemeen kan worden gezegd dat wortelkanaalcementen en -pasta's (Thoden van Velzen *et al*, 1995):

- cytotoxisch zijn zolang zij niet zijn uitgehard, daarna worden zij relatief inert;
- worden opgelost en geresorbeerd door vitaal weefsel, waardoor de kans op microlekkage wordt vergroot en bestanddelen worden teruggevonden in het periapicale weefsel en in diverse organen;
- een vaste kern nodig hebben;
- weinig volume-stabiel zijn. Sommige cementen en pasta's krimpen tijdens het uitharden, andere zetten juist uit;
- in een zo min mogelijk contact met de apicale pulpastomp of het periapicale weefsel moeten worden gebracht.

Wanneer een wortelkanaalcement of -pasta in contact komt met zenuwvezels, bijvoorbeeld als zij bij het overvullen in de canalis mandibularis terechtkomen, dan zijn pijn en langdurige uitvalsverschijnselen het gevolg. Verder kunnen wortelkanaalcementen en -pasta's aanleiding geven tot sensibilisatie en immunoreacties. In hoeverre deze klinisch een rol spelen is nog onduidelijk. De resultaten van klinisch en dierexperimenteel onderzoek geven de indruk dat sensibilisatie via het wortelkanaal niet snel optreedt (Thoden van Velzen *et al*, 1995). Het is echter een additioneel argument om het contact met het vitale weefsel tot een minimum te beperken.

De cementen en pasta's kunnen in vier groepen worden verdeeld:

- Op basis van zinkoxyde-eugenol.
- Op basis van een kunsthars.
- Die hechten aan dentine.
- Waaraan één of meer medicamenten zijn toegevoegd.

De zinkoxyde-eugenolpreparaten vormen, als zij verharden in aanwezigheid van vocht, een zwak poreus product. Verder lossen zij op in weefselvocht. Zij dienen dan ook bij voorkeur te worden gebruikt als cement en blijken dan klinisch goed te voldoen (Thoden van Velzen *et al*, 1995). De meest bekende preparaten zijn het wortelkanaalcement volgens Grossman (Grossman's sealer, ProcoSol) en Tubliseal. Beide zijn ontwikkeld voor gebruik als cement. In combinatie met warmte worden ze zo snel hard dat het cement gaat klonteren en de afsluiting slecht wordt (Wu *et al*, 2004).

De meest bekende preparaten op kunststofbasis zijn AH26, AHplus en Diaket. AH26 en AHplus zijn op basis van epoxyhars dat verhardt na menging met een acti-

vator. Het zijn zeer vloeibare preparaten, die langzaam verhard (24-48 uur) (Thoden van Velzen *et al.*, 1995). Bij sommige vultechnieken die enige verwerkingstijd vergen, is deze langzame verharding een voordeel omdat onvolkomenheden in de wortelkanaalvulling nog geruime tijd kunnen worden bijgewerkt. Diaket is een mengsel van vinylpolymerisaten die door cross-linking tot complexen worden verbonden. De eigenschappen lijken op grond van het beschikbare onderzoek goed, het materiaal is echter relatief moeilijk in het wortelkanaal te brengen en minder goed bruikbaar bij technieken die enige verwerkingstijd vereisen, het wordt dan te snel hard (7 minuten) en is te weinig vloeibaar (Thoden van Velzen *et al.*, 1995).

Cementen op basis van zinkoxyde-eugenol en kunsthars veroorzaken als weefselimplantaat in proefdieren een ernstige ontstekingsreactie die na enkele weken verdwijnt. Klinisch lijken ze echter goed door het peripicale weefsel te worden verdragen (Thoden van Velzen *et al.*, 1995). AH26 blijkt allergene en mutagene eigenschappen te bezitten. De klinische implicatie hiervan is nog niet duidelijk, ofschoon wel een geval van contactallergie is beschreven (Thoden van Velzen *et al.*, 1995). In contact met vocht blijkt het materiaal sporen formaldehyde af te geven (Thoden van Velzen *et al.*, 1995). AHplus, ook op de markt als Topseal, is een epoxyhars met een iets andere samenstelling dan AH26, waardoor het biocompatibeler is en geen formaldehyde afgeeft. Door de toevoeging van een oppervlaktespanningsverlager vloeit het ook makkelijker, wat niet altijd een voordeel is omdat daardoor het doorpersen van cement sneller kan gebeuren. Uit *in vitro*-onderzoek is gebleken dat de wortelkanaalafsluiting met AH26 en AHplus goed is (De Moor en De Bruyne, 2004).

Een recent ontwikkeld cement op siliconenbasis is RSA Roekoseal, een polydimethylsiloxaan. Het blijkt zeer biocompatibel (Bouillaguet *et al.*, 2004), en in rechte wortelkanalen die *in vitro* gedurende lange tijd werden blootgesteld aan vocht, goed afsluitbaar in combinatie met een enkele guttaperchastift (single-conetechniek) (Wu *et al.*, 2002a). Het kan ook worden gebruikt voor laterale compactie.

Cementen die aan dentine hechten, zijn eveneens onderzocht op hun eigenschappen als wortelkanaalcement. Glasionomeercement wordt door het weefsel goed verdragen (Thoden van Velzen *et al.*, 1995). *In vitro* geeft glasionomeercement toegepast als pasta aanzienlijke lekkage, gebruikt als wortelkanaalcement lijkt het goede mogelijkheden te bieden en sluit het ook na één jaar blootstelling aan water nog goed af (Thoden van Velzen *et al.*, 1995). De relatief korte verwerkingstijd van de op de markt zijnde cementen van dit type, Ketac-Endo en Endion, kan bij gebruik in combinatie met guttapercha-compactietechnieken problemen geven. Mogelijk is dit de oorzaak van de matige resultaten in sommige *in vitro*-onderzoeken met kleurstofpenetratie. De rapportage over klinische ervaring met Ketac-Endo is nog beperkt, maar de kortetermijnresultaten steken niet ongunstig af bij die van andere materialen (Thoden van Velzen *et al.*, 1995).

Composieten, met of zonder dentine-adhesief, zijn

getest als wortelkanaalvulmateriaal, voornamelijk als cement in een singleconetechniek. *In vitro*-lekkageproeven gaven tegenstrijdige uitkomsten. Recent zijn enkele nieuwe producten geïntroduceerd, zoals Endo-Rez, een metacrylaatcement, en het Epiphany Resilonsysteem, waarbij de Resilonstift - voornamelijk bestaand uit polymeren van polyesters (polycaprolacton) en bioactief glas - wordt gebruikt in combinatie met een zelfetsende primer en een metacrylaatcement, epiphany, dat ook onder de naam Real Seal wordt geleverd. De fysische eigenschappen van de Resilonstift komen sterk overeen met die van guttapercha. Deze kan zowel als koude stift als plastisch gemaakt door warmte worden gebruikt. Zowel Endo-Rez als Resilon met epiphany worden goed door het weefsel getolereerd. Bij beide systemen wordt aanbevolen het spoelen van het wortelkanaal niet te beëindigen met hypochloriet, maar bijvoorbeeld met EDTA, chloorhexidine of water. Hypochloriet heeft een negatief effect op de hechtsterkte van kunstharscementen aan dentine (Ari *et al.*, 2003). Nog onvoldoende onderzoek is verricht om een uitspraak te doen of deze materialen een betere afsluiting geven dan guttapercha en een traditioneel wortelkanaalcement. De resultaten van de eerste onderzoeken met Endo-Rez waren verdeeld (Kardon *et al.*, 2003; Adanir *et al.*, 2005), die met Epiphany Resilon wel gunstig ofschoon deze resultaten uit het laboratorium van de ontwikkelaars van het product kwamen (Shipper *et al.*, 2004; Shipper *et al.*, 2005). Onafhankelijk onderzoek zal moeten uitwijzen of deze nieuwe producten een wezenlijke verbetering zijn die de hogere kostprijs rechtvaardigt. Bij het Resilon Epiphany-systeem wordt geclaimd dat door de hechting van de epiphany aan zowel de stift als het dentine een monoblok wordt gevormd dat de wortel zou versterken (Teixeira *et al.*, 2004). Elektronenmicroscopisch onderzoek hiernaar lijkt de monoblokvorming niet te bevestigen (Gesi *et al.*, 2005; Tay *et al.*, 2005). Ook hier is nog nader onderzoek vereist om deze claims op hun waarde te kunnen schatten.

Er zijn twee typen medicament bevattende materialen. Het eerste type betreft preparaten waar een sterk desinfectans is toegevoegd en soms een antiflogisticum om eventuele napijn te bestrijden. Als desinfectans wordt formaldehyde gebruikt (N2, Endomethasone, SPAD) en als antiflogisticum een corticosteroidpreparaat. De nadelen van formaldehyde zijn algemeen bekend.

Het tweede type bestaat uit cementen die calciumhydroxide bevatten met het doel een verdere dentinecementafsluiting van het foramen apicale te stimuleren, analoog aan de vorming van een dentinebrug bij de directe pulpa-overkapping. Bovendien wordt verondersteld dat calciumhydroxide de genezing bevordert en desinfecteert (Thoden van Velzen *et al.*, 1995). Goed gecontroleerde experimenten om deze claims te bevestigen ontbreken vooralsnog.

De bekendste calciumhydroxide bevattende wortelkanaalcementen zijn calciobiotic root canal sealer (CRCS), Sealapex en Apexit. CRCS is een cement op basis van zinkoxyde-eugenol waaraan calciumhydroxide is toegevoegd. Sealapex en Apexit zijn calciumhydroxide bevattende kunstharsen. Uit *in vitro*-onderzoek

ken met kleurstofpenetratie bleek de microlekkage van deze cementen ongeveer gelijk te zijn aan die van zinkoxyde-eugenolcementen (Thoden van Velzen *et al*, 1995). Het moet echter nog blijken of dit type cementen bij langdurige blootstelling aan weefselvloeistoffen niet desintegreert, aangezien het calciumhydroxide oplost en uit het cement lekt (Thoden van Velzen *et al*, 1995). Van Sealapex en CRCS bleek de laatste de minste weefselreactie op te roepen (Thoden van Velzen *et al*, 1995). In een *in vitro*-onderzoek bleek Sealapex na 1 jaar blootstelling aan water aanzienlijke microlekkage te vertonen (Thoden van Velzen *et al*, 1995).

Vultechnieken

Er is een grote diversiteit in vultechnieken ontwikkeld, die ruwweg kunnen worden ingedeeld in stift-cementtechnieken, warme-guttaperchatechnieken, pastatechnieken en stiftsectietechnieken.

Stift-cementtechnieken

Bij de single-conetechniek wordt een guttaperchastift of metalen stift die zo goed mogelijk past in het apicale deel van het wortelkanaal, met wortelkanaalcement vastgezet. Het cement vult hierbij de overgebleven ruimte van de pulpaholte vult. Bij deze techniek geniet de standaardpreparatie de voorkeur omdat dan de afmeting van de stift en het kanaal zoveel mogelijk overeenstemmen. De techniek is eenvoudig en bestaat uit het uitzoeken van een gestandaardiseerde stift die past bij het geprepareerde wortelkanaal. De uitgekozen stift moet in de apicale 3-4 mm goed passen. In de ideale situatie zou de geselecteerde standaardstift precies moeten passen in het met standaardinstrumenten geprepareerde wortelkanaal. Vanwege de discrepantie tussen stiften en overeenkomstige instrumenten en het feit dat het geprepareerde wortelkanaal soms wijder is dan het laatst gebruikte instrument moet toch altijd een stift worden gepast alvorens deze te cementeren. Vaak blijkt dan een stift één of twee maten dikker dan de laatstgebruikte vijl, pas goed te passen.

Uit *in vitro*-onderzoek bleken wortelkanaalvullingen van het type single-conetechniek, aanzienlijk meer te lekken dan die van andere technieken (Thoden van Velzen *et al*, 1995). Met moderne cementen, zoals RSA Roekoseal, bleek echter met dezelfde techniek een langdurige goede afsluiting te verkrijgen (Wu *et al*, 2002a).

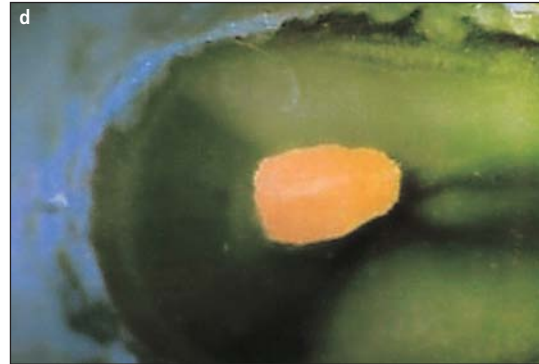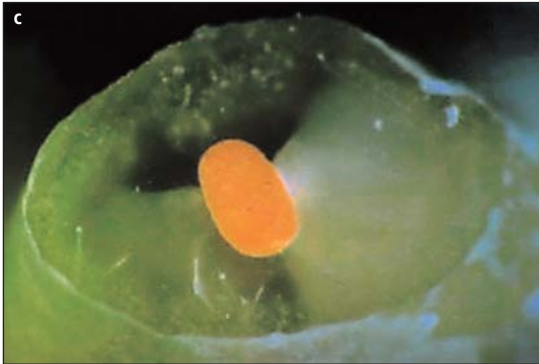Om het probleem van de discrepantie tussen wortelkanaal en stift op te lossen wordt de met cement gevulde ruimte rondom de stift opgevuld met extra, secundaire, stiften: laterale compactietechniek. Na het cementeren van de eerste stift, de hoofdstift, wordt met een 'spreader, een ronde, spits toelopende, gladde naald, ruimte gemaakt waarin een dunne guttaperchastift wordt gestoken. Deze procedure wordt net zolang herhaald tot het wortelkanaal is gevuld met guttaperchastiften en er alleen nog cement is overgebleven in spleten tussen de stiften en tussen deze en de

wortelkanaalwand. Voor laterale condensatie is de 'flared'-preparatievorm gewenst en moet het wortelkanaal zo worden geprepareerd dat de spreader tot aan de apicale 2 mm kan worden ingestoken (Thoden van Velzen *et al*, 1995). Soms is het gewenst de hoofdstift extra goed aan te passen aan de vorm van het apicale deel van het wortelkanaal door een hoofdstift te nemen met een iets grotere diameter dan die van het apicale deel van het geprepareerde wortelkanaal, de 2-3 mm van het apicale uiteinde 1 of 2 seconden te dopen in een oplosmiddel, zoals chloroform (chloroform-diptechniek), of in warm water (40 tot 50 °C) en vervolgens in het nog vochtige kanaal te brengen en weer uit te nemen. Zo wordt als het ware een afdruk van het wortelkanaal genomen. Na verdamping van de chloroform, respectievelijk afkoeling en het drogen van het kanaal wordt de voorgevormde hoofdstift gecementeerd. Deze methode is vooral goed toepasbaar in sterk ovale wortelkanalen en wortelkanalen met een open foramen, aangezien het een redelijk goede reproductie van het apicale deel geeft (Thoden van Velzen *et al*, 1995), en tot een geringere rand-spleet leidt (Van Zyl *et al*, 2005).

De secundaire stiften, die naast de hoofdstift worden geplaatst, moeten wat vorm en omvang betreft gelijk zijn aan die van de gebruikte spreader of iets kleiner zodat zij gemakkelijk passen in de gecreëerde holte. Het wortelkanaal wordt gevuld totdat de laatste secundaire stift niet verder dan 2-3 mm kan worden ingebracht. Overmaat aan guttapercha wordt verwijderd met een warm instrument. De guttapercha in de kanaalingang wordt met verticale druk aangeduwd met behulp van een wortelkanaalstopper, een instrument met een platte kop. In éénkanaalige gebitselementen wordt de wortelkanaalvulling verwijderd tot juist apicaal van de glazuur-cementgrens, omdat vrijwel alle wortelkanaalcementen en pasta's tandverkleuring veroorzaken (Thoden van Velzen *et al*, 1995).

Bij meerkanalige gebitselementen wordt eerst nog de bodem van de pulpakamer bedekt met wortelkanaalcement, waarna met een wattenpellet of een instrument met een platte kop dit cement in het dentine wordt gewreven of met behulp van een sectie verwarmde guttapercha wordt aangeduwd. Doel van deze handeling is de ingang van eventuele accessorische wortelkanalen af te sluiten met een prop wortelkanaalcement. De overmaat aan cement wordt daarna verwijderd en de pulpakamer opgevuld met een lichtgekleurd, goed afsluitend en bij voorkeur aan dentinehechtend cement of restauratiemateriaal, zoals kunstharsgemodificeerd glasionomeercement of composiet met dentine-adhesief (Thoden van Velzen *et al*, 1995; Chailertvanitkul *et al*, 1997). Een goede coronaire afsluiting is van belang als extra waarborg tegen microlekkage langs de wortelkanaalvulling.

Het blijkt uit *in vitro*- en *in vivo*-onderzoek dat de onbeschermde wortelkanaalvulling vaak onvoldoende weerstand biedt aan microlekkage tussen vulling en kanaalwand ('coronal leakage'). Speeksel en endotoxine blijken de vulling-kanaal-interface te penetreren en, afhankelijk van het soort micro-organisme, blijkt circa de helft van de wortelkanalen na 1-2 maanden geconta-



Afb. 2. a en b. Twee voorbeelden van goed geadapteerde wortelkanaalvullingen met warme verticale compactie, waarbij de warmtebron tot op 2 mm van het apicale uiteinde reikte. c en d. Twee vullingen waarbij de hittebron tot op 4 mm van het apicale uiteinde reikte.

mineerd langs de gehele lengte van de wortelkanaalvulling (Thoden van Velzen *et al*, 1995). Daarom wordt wel voorgesteld, indien de wortelkanaalvulling enige tijd aan het mondmilieu blootgesteld is geweest, een revisie uit te voeren voordat een coronale afsluiting wordt aangebracht (Siqueira *et al*, 2000). Uit klinisch retrospectief onderzoek blijkt echter dat een dergelijke rigoureuze aanpak wellicht lang niet altijd gerechtvaardigd is en enkel op aannames berust (Ricucci en Bergenholtz, 2002).

De zorg bestaat dat de krachten, uitgeoefend tijdens laterale compactie, tot een verticale wortelfractuur leiden. *In vitro* bleek dat dit inderdaad mogelijk is, maar dat *in vivo* de krachten die bij de laterale condensatie worden uitgeoefend, veel geringer zijn dan die waarbij fractuur optreedt (Thoden van Velzen *et al*, 1995).

Het nadeel van laterale compactie is dat er niet een homogene vulling ontstaat, maar een composiet van afzonderlijke guttaperchastiften en cement. Ondanks dit bezwaar is de techniek inmiddels vele jaren met succes toegepast. Klinisch is het resultaat, afhankelijk van het type cement, meestal beter dan dat van de single-conetechniek (Thoden van Velzen *et al*, 1995).

Warme-guttaperchatechnieken

Om de bovengenoemde tekortkoming van de laterale compactietechniek op te vangen en een homogene, goed gecondenseerde wortelkanaalvulling te krijgen, zijn enkele zogenaamde warme-guttaperchatechnieken ontwikkeld: warme laterale compactie, warme verticale compactie, guttapercha-injectie, thermomechanische compactie en draagstift omkleed met guttapercha.

De warme laterale compactietechniek behelst een compromis tussen de laterale compactie en de warme

verticale compactie. De techniek is dezelfde als bij koude laterale compactie, maar nu wordt de handspreader verhit en in de guttaperchamassa gestoken met het doel de onderlinge guttaperchastiften aan elkaar te smelten tot een homogene massa. Na verwijderen van de verwarmde spreader, wordt een koude spreader ingebracht en vervolgens wordt een secundaire stift in de gecreëerde opening gebracht. Er zijn handspreaders die elektrisch worden verwarmd en vervolgens weer snel afkoelen, zoals Touch 'n Heat en System B (Sybron Kerr).

Warme laterale compactie leidt inderdaad tot een homogener vulling, die in *in vitro*-onderzoek significant minder microlekkage toont, dan koude laterale compactie (Thoden van Velzen *et al*, 1995).

Bij warme verticale compactie wordt de hoofdstift in een met cement voorgesmeerd wortelkanaal geplaatst en vervolgens met een heet instrument plastisch gemaakt. Daarna wordt de zachte guttapercha met koude 'pluggers' naar apicaal en lateraal gecondenseerd. Dan wordt nieuwe guttapercha in het wortelkanaal gebracht, verwarmd en gecondenseerd, net zolang tot het geheel is gevuld. Zo ontstaat een homogene, zeer goed aan de wortelkanaalwand geadapteerde vulling, die een minimum aan cement behoeft om microlekkage te voorkomen. Het nadeel van deze techniek is dat er nogal eens 'overvuld' wordt. Bovendien is gebleken dat als de warmtebron niet tot op 2 mm van het apicale uiteinde van de stift wordt gebracht het apicale deel niet wordt vervormd en hier in feite als een single-conetechniek fungeert (afb. 2) (Wu *et al*, 2002b). Het zo diep moeten aanbrengen van de warmtebron en het diep aanbrengen van de wortelkanaalstopper vergroten waarschijnlijk de kans op doorpersen van de plastische guttapercha.

Bij de guttapercha-injectietechnieken wordt verwarmde guttapercha uit een drukspuit door een naald

in het wortelkanaal gespoten. Er bestaan voor deze techniek twee varianten. De Obtura verwarmt guttapercha tot 160 °C. De verwarmde guttapercha wordt in kleine porties in het met cement voorgesmeerde wortelkanaal gespoten en tussendoor met koude wortelkanaalstoppers samengedrukt op overeenkomstige wijze als bij de warme verticale compactie.

Vanwege bezorgdheid over mogelijke schadelijke gevolgen van de hoge temperatuur van de guttapercha, is een type guttapercha ontwikkeld dat reeds bij 70 °C plastisch wordt. Met de Hygenic Ultrafil wordt de guttapercha op temperatuur gebracht en in het wortelkanaal geïnjecteerd. Aanvankelijk werd er niet gecondenseerd, omdat de guttapercha daarvoor te week is (Thoden van Velzen *et al*, 1995). Inmiddels is bij deze techniek een injecteerbare guttapercha geïntroduceerd die wel kan worden aangedrukt.

Thermomechanische compactie is een techniek waarbij guttapercha in het wortelkanaal plastisch wordt gemaakt door de wrijvingswarmte van een snel ronddraaiend (10.000 omw/min) instrument, de Mac Pac, die de vorm heeft van een omgekeerde Hedström-vijl. In Europa is het meest bekende type compactor de Guttacondensor (Maillefer), die lijkt op de Mac Pac, een afgeronde punt heeft en windingen die niet diep zijn uitgefreesd. Door dit instrument rechtsom te laten draaien wordt de guttapercha door de wrijvingswarmte week gemaakt en door de windingen tegelijkertijd het wortelkanaal ingestuwd. Het is een zeer snelle vulmethode die vooral in wijde kanalen een compactere en minder lekkende vulling geeft dan laterale compactie (Thoden van Velzen *et al*, 1995). De techniek heeft als nadeel dat ze moeilijk is aan te leren en in ongeoefende handen frequent tot doorgesperste vullingen en instrumentbreuk leidt.

Om deze problemen te ondervangen wordt de thermomechanische compactie wel gecombineerd met laterale compactie. Na het aanbrengen van de hoofdstift en van enkele secundaire stiften wordt de wortelkanaalvulling voltooid met thermische compactie (hybride techniek). Klinisch zijn met deze techniek dezelfde resultaten behaald als met verticale compactie (Hoskinson *et al*, 2002).

Bij het systeem met een draagstift is een metalen of plastic stift bekleed met guttapercha. Na het prepareren wordt met een speciale passtift de juiste maat bepaald. De aldus geselecteerde stift wordt vervolgens in een speciale oven verwarmd gedurende 4-7 minuten afhankelijk van de dikte van de stift. Te lang verwarmen (> 15 min) leidt bij de plastic stiften tot vervorming en maakt de stift onbruikbaar. De stift wordt vervolgens met stevige druk in het met cement voorgesmeerde wortelkanaal geplaatst. De metalen of plastic stift is hier dus niet het vulmateriaal, maar fungeert als drager voor de verwarmde guttapercha. Als de stift goed op zijn plaatst zit, wat het beste met een röntgenfoto kan worden gecontroleerd, wordt net boven de kanaalingang met een geschikte boor een inkeping in de stift gefreesd en wordt het coronale deel afgebroken en verwijderd. De guttapercha wordt vervolgens in de wortelkanaalingang aangeduwd met een handstopper.

Met deze systemen, zoals Thermafil en Soft Core, kan het wortelkanaal in korte tijd in alle dimensies goed worden gevuld. *In vitro*-onderzoeken met kleurstofpenetratie laten over het algemeen gunstige resultaten zien (Thoden van Velzen *et al*, 1995), maar in een onderzoek met kwantitatieve vloeistofpenetratie waren de resultaten minder gunstig (Fan *et al*, 2000).

Een nadeel van het draagstiftsysteem is dat, vooral in gekromde wortelkanalen, het risico bestaat dat bij het plaatsen de guttapercha van de stift wordt afgestroopt en apicaal alleen de metalen of plastic kern wordt gecementeerd (Thoden van Velzen *et al*, 1995). Dit brengt met zich mee dat aan de conische vorm van de preparatie en het gladde verloop van de wortelkanaalwand hoge eisen worden gesteld. Uit vrijwel alle onderzoeken blijkt ook dat, net als bij de meeste andere warme-guttaperchatechnieken, cement voorbij het foramen apicale wordt geperst (Thoden van Velzen *et al*, 1995).

Bij alle warme-guttaperchatechnieken is het van belang dat de wortelkanaalpreparatie van het midden-deel naar het apicale deel vloeiend verloopt, voldoende wijd is en eindigt in een drempel of vernauwing zodat het verwarmde materiaal gemakkelijk naar apicaal kan worden gebracht en aangeduwd, zonder dat materiaal in de periapex wordt geperst. Verder is er de zorg dat, hoewel dentine goed isoleert, de hoge temperatuur toch tot beschadiging van het parodontale ligament leidt. *In vitro* blijkt de temperatuurstijging aan het worteloppervlak soms 15-20 °C te zijn. Na thermomechanische compactie bij proefdieren werd wortelresorptie en ankylose geconstateerd (Thoden van Velzen *et al*, 1995).

Ook is gebleken dat sommige cementen, zoals RSA Roekoseal en Pulp canal sealer (een zinkoxyde-eugenolcemento), onder invloed van warmte waarschijnlijk te snel verharderen waardoor tijdens het aanbrengen van guttapercha het cement gaat klonteren wat tot meer lekkage leidt. Bij AH26 trad dit probleem niet op (Wu *et al*, 2004).

De warme-guttaperchatechnieken lijken desalniettemin te voldoen en het leidt geen twijfel dat de wortelkanaalvulling zich op de röntgenfoto toont als een compacte massa die de pulpaholte goed vult (Thoden van Velzen *et al*, 1995; Wu *et al*, 2002). Er is ook nog geen aanwijzing dat één van deze technieken tot betere klinische behandelresultaten leidt dan bijvoorbeeld laterale compactie. *In vitro*-onderzoeken geven tot dusver evenmin uitsluitsel over de vraag bij welke techniek de minste microlekkage optreedt.

Pastatechnieken

De pastatechnieken worden veelvuldig gebruikt, onder meer vanwege de grote eenvoud en snelheid van werken. Met links-gewonden spiraal, een zogenaamde Lentulo-spiraal (paste filler, paste carrier), wordt de aangemaakte pasta in het wortelkanaal gebracht. Bij rechtsom draaien wordt de pasta tegen de wand geslingerd en tegelijkertijd apicaalwaarts gestuwd. Nadelen zijn het risico van

doorpersen, het optreden van luchtbelletjes in en kieren langs de vulling. Veel pasta's blijken bovendien oplosbaar. De meeste pasta's zijn niet stabiel tijdens de verharding, sommige zetten uit, andere krimpen (Thoden van Velzen *et al*, 1995). Van een eventuele antibacteriële werking van het materiaal door toevoeging van een desinfectans mag op langere termijn niet veel worden verwacht doordat het desinfectans eruit lekt en relatief snel wordt geïnactiveerd (Thoden van Velzen *et al*, 1995).

Stiftsectietechnieken

Stiftsectietechnieken zijn ontworpen om het apicale deel van het wortelkanaal af te sluiten en het coronale deel daarbij open te laten voor het aanbrengen van een metalen stift ten behoeve van een stiftopbouw of-verankerung. Een 3 à 4 mm lange sectie van een metalen of guttaperchastift wordt in het apicale deel bevestigd met een wortelkanaalcement (Thoden van Velzen *et al*, 1995).

Conclusies en aanbevelingen

De resultaten van het tot nu toe verrichte onderzoek zijn te onduidelijk om uit te kunnen maken welke techniek (onder welke omstandigheden, wortelkanaal-anatomie, apicale constrictie, preparatievorm) de voorkeur verdient. Wel zijn er aanwijzingen dat de kans op microlekkage bij de pastavulling en de single-cone-techniek met de meeste cementen groter is dan bij de andere technieken (Thoden van Velzen *et al*, 1995). Het is daarom het beste zich vertrouwd te maken met een of twee van die laatste technieken en te zorgen dat, met in achtneming van de beginselen van een goede wortelkanaalbehandeling, steeds een volgens de röntgenfoto homogene, goed afsluitende kanaalvulling van de juiste lengte wordt verkregen.

Literatuur

- ADANIR N, COBANKARA FK, BELLI S. Sealing properties of different resin-based root canal sealers. *J Biomed Mater Res B Appl Biomater* 2005; 3: in druk.
- ARI H, YASAR E, BELLI S. Effects of NaOCl on bond strengths of resin cements to root canal dentin. *J Endod* 2003; 29: 248-251.
- BOULLAGUET S, WATAHA JC, LOCKWOOD PE, GALGANO C, GOLAY A, KREJCI I. Cytotoxicity and sealing properties of four classes of endodontic sealers evaluated by succinic dehydrogenase activity and con-

focal laser scanning microscopy. *Eur J Oral Sci* 2004; 112: 182-187.

- CHALERTVANITKUL P, SAUNDERS WP, SAUNDERS EM, MACKENZIE D. An evaluation of microbial coronal leakage in the restored pulp chamber of root-canal treated multirooted teeth. *Int Endod J* 1997; 30: 318-322.
- FAN B, WU MK, WESSELINK PR. Leakage along warm gutta-percha fillings in the apical canals of curved roots. *Endod Dent Traumatol* 2000; 16: 29-33.
- GESI A, RAFFAELLI O, GORACCI C, PASHLEY DH, TAY FR, FERRARI M. Interfacial strength of Resilon and gutta-percha to intraradicular dentin. *J Endod* 2005; 31: 809-813.
- HOSKINSON SE, NG YL, HOSKINSON AE, GULABIVALA K. A retrospective comparison of outcome of root canal treatment using two different protocols. *Oral Surg Oral Med Oral Pathol Oral Radiol Endod* 2002; 93: 705-715.
- KARDON BP, KUTTNER S, HARDIGAN P, DORN SO. An *in vitro* evaluation of the sealing ability of a new root-canal-obturation system. *J Endod* 2003; 29: 658-661.
- MOOR RJ DE, BRUYNE MA DE. The long-term sealing ability of AH 26 and AH plus used with three gutta-percha obturation techniques. *Quintessence Int* 2004; 35: 326-331.
- RICUCCI D, BERGENHOLTZ G. Bacterial status in root-filled teeth exposed to the oral environment by loss of restoration and fracture or caries - a histobacteriological study of treated cases. *Int Endod J*. 2003; 36: 787-802.
- SHIPPER G, ØRSTAVIK D, TEIXEIRA FB, TROPE M. An evaluation of microbial leakage in roots filled with a thermoplastic synthetic polymer-based root canal filling material (Resilon). *J Endod* 2004; 30: 342-347.
- SHIPPER G, TEIXEIRA FB, ARNOLD RR, TROPE M. Periapical inflammation after coronal microbial inoculation of dog roots filled with gutta-percha or resilon. *J Endod* 2005; 31: 91-96.
- SIQUEIRA JF, ROÇAS IN, FAVIERI A, ABAD EC, CASTRO AJR, GAHYVA SM. Bacterial leakage in coronally unsealed root canals obturated with 3 different techniques. *Oral Surg Oral Med Oral Pathol Oral Radiol Endod* 2000; 90: 647-650.
- TAY FR, LOUSHINE RJ, LAMBRECHTS P, WELLER RN, PASHLEY DH. Geometric factors affecting dentin bonding in root canals: a theoretical modeling approach. *J Endod* 2005; 31: 584-589.
- TEIXEIRA FB, TEIXEIRA EC, THOMPSON JY, TROPE M. Fracture resistance of roots endodontically treated with a new resin filling material. *J Am Dent Assoc* 2004; 135: 646-652. Erratum in: *J Am Dent Assoc* 2004; 135: 868.
- THODEN VAN VELZEN SK, WESSELINK PR, CLEEN MJH DE, MOORER WR, PETERS LB. *Endodontologie*. Houten/Diegem: Bohn Stafleu Van Loghum, 1995.
- WU MK, TIGOS E, WESSELINK PR. An 18-month longitudinal study on a new silicon-based sealer, RSA RoekoSeal: a leakage study *in vitro*. *Oral Surg Oral Med Oral Pathol Oral Radiol Endod* 2002a; 94: 499-502.
- WU MK, SLUIS LW VAN DER, WESSELINK PR. Fluid transport along gutta-percha backfills with and without sealer. *Oral Surg Oral Med Oral Pathol Oral Radiol Endod* 2004; 97: 257-262.
- WU MK, SLUIS LW VAN DER, WESSELINK PR. A preliminary study of the percentage of gutta-percha-filled area in the apical canal filled with vertically compacted warm gutta-percha. *Int Endod J* 2002b; 35: 527-535.
- ZYL SP VAN, GULABIVALA K, NG Y-L. Effect of customization of master gutta-percha cone on apical control of root filling using different techniques: an *ex vivo* study. *Int Endod J* 2005; 38: 658-666.

The filling of the root canal system

There are many techniques and materials to fill the root canal system. In this paper a number of the most popular techniques and materials is discussed mainly with the purpose to give an overview, and to understand the advantages and disadvantages of the various types of root fillings. Discussed are sealers based on zinc oxide-eugenol, synthetics and those that adhere to dentine or to which medicaments have been added. Of the various filling techniques the cone cementation techniques like single cone and lateral compaction are discussed, while of the warm techniques the lateral, vertical, and thermomechanical compaction as well as injection and core carrier techniques are described.

Summary

Key words:

- Endodontology
- Root canal filling